

ROTURA HEPÁTICA ESPONTÁNEA EN PUÉRPERA SIN ENFERMEDAD HIPERTENSIVA DEL EMBARAZO NI ENFERMEDAD HEPÁTICA: REPORTE DE CASO

SPONTANEOUS HEPATICA RUPTURE IN THE PUERPERA WITHOUT PREGNANCY HYPERTENSIVE DISEASE OR LIVER DISEASE: CASE REPORT

Enrique Guevara-Ríos^{1,a}, Hayder Torres-Contreras^{2,a}, Rommy Novoa-Reyes^{3,a}, Alberto Diaz-Seminario^{4,b}, Patricia Lloclla-Kano^{3,a}, Mercedes Puerta-Caldas^{3,a}, Rosa Justo-Calle^{1,c}

RESUMEN

La rotura hepática es una complicación grave de un embarazo con una alta morbilidad y mortalidad, está relacionada frecuentemente con la preeclampsia; excepcionalmente se puede presentar en una gestante sin preeclampsia o síndrome HELLP. Se presenta un caso de una gestante sin preeclampsia ni enfermedad hepática previa que desarrolla una rotura hepática en el puerperio, es diagnosticada oportunamente y manejada quirúrgicamente. La paciente evolucionó favorablemente.

Palabras clave: Rotura; Hígado; Embarazo; Preeclampsia; Síndrome HELLP; Manejo quirúrgico (Fuente: DeCS-BI-REME).

ABSTRACT

Liver rupture is a serious complication of pregnancy with high morbidity and mortality, it is frequently related to preeclampsia; exceptionally it can occur in a pregnant woman without preeclampsia or HELLP syndrome. There is a case of a pregnant woman without preeclampsia or previous liver disease who develops a liver rupture in the puerperium, she is promptly diagnosed and surgically managed. The patient evolved favorably.

Keywords: Rupture; Liver; Pregnancy; Preeclampsia; HELLP syndrome; Surgical management (Source: MeSH-NLM).

¹ Departamento de Ginecología y Obstetricia, Facultad de Medicina, Universidad Nacional Mayor de San Marcos, Lima, Perú.

² Servicio de Emergencia, Instituto Nacional Materno Perinatal, Lima, Perú.


³ Servicio de Obstetricia C, Instituto Nacional Materno Perinatal, Lima, Perú.


⁴ Servicio de Cuidados Intensivos Materno, Instituto Nacional Materno Perinatal, Lima, Perú.


^a Médico especialista en Ginecología y Obstetricia.


^b Médico especialista en Medicina Intensiva.


^c Médico residente en Ginecología y Obstetricia.


 ORCID: <https://orcid.org/0000-0002-6962-2639>, Enrique Guevara Ríos


 ORCID: <https://orcid.org/0009-0001-9785-2853>, Hayder Torres Contreras

 ORCID: <https://orcid.org/0000-0002-0654-7408>, Rommy Novoa Reyes

 ORCID: <https://orcid.org/0000-0002-3137-0587>, Alberto Diaz Seminario

 ORCID: <https://orcid.org/0009-0001-2294-7524>, Patricia Lloclla Kano

 ORCID: <https://orcid.org/0009-0006-0216-7834>, Mercedes Puerta Caldas

 ORCID: <https://orcid.org/0000-0001-7189-5575>, Rosa Justo Calle

Citar como: Guevara Ríos E, Torres Contreras H, Novoa Reyes R, Diaz Seminario A, Lloclla Kano P, Puerta Caldas M, Justo Calle R. Rotura hepática espontánea en puérpera sin enfermedad hipertensiva del embarazo ni enfermedad hepática: Reporte de caso. Rev Peru Investig Matern Perinat. 2023; 12(1): 52-56.

DOI <https://doi.org/10.33421/inmp.2023335>

INTRODUCCIÓN

Desde que Abercrombie en 1844, reportará el primer caso de rotura hepática en la gestación, esta grave complicación se viene presentando con mayor frecuencia en las gestantes que cursan con preeclampsia con criterios de severidad, eclampsia o síndrome de HELLP; muy infrecuentemente esta complicación se presenta en una gestante con una patología hepática previa, como tumores benignos o malignos. Resulta ser un caso excepcional, que una gestante sin patología hipertensiva o lesión hepática previa, presente una rotura hepática. Se presenta el caso atendida en el Instituto Nacional Materno Perinatal (INMP), de una gestante a término sin antecedentes de hipertensión en el examen clínico, ni daño de órgano blanco en los exámenes auxiliares, que en el post operatorio de una cesárea, por pérdida del bienestar fetal, horas después, presentó un cuadro de hemoperitoneo por una rotura hepática. El diagnóstico oportuno y el manejo multidisciplinario médico y quirúrgico, del servicio de ginecología-obstetricia y de cuidados intensivos, permitió el tratamiento adecuado con la evolución favorable de la paciente.

REPORTE DE CASO

Mujer de 26 años, G2 P1001, de 39 semanas, con 10 atenciones prenatales, acude al Servicio de Emergencia del INMP gestante de 39 semanas en trabajo de parto fase latente con una cesárea previa (2012) por ruptura prematura de membranas. Se hospitaliza y presenta ruptura artificial de membranas con líquido amniótico meconial espeso, diagnosticando pérdida de bienestar fetal, y se indica una cesárea de emergencia, obteniéndose un recién nacido vivo de 3630 gramos con APGAR 8 y 9. En la cesárea, presenta hipotonía uterina que cede con sutura compresiva B-Lynch y ligadura de arterias uterinas.

A las 16 h del post operatorio al deambular, presenta desvanecimiento sin pérdida de conocimiento, con P.A.: 88/47 mm Hg, F. C: 85 x min, palidez de piel y mucosas; abdomen con apósitos secos, blando, depresible, útero contraído a 14 cm sobre el pubis; genitales externos escaso sangrado vaginal. Tiene hemoglobina 6 gr/dL y en la ecografía abdominal se halla líquido libre 400cc. Se diagnostica Hemoperitoneo por probable rotura hepática, anemia severa, post operada de cesárea iterativa de 16 horas; se inicia transfusión de sangre y pasa a laparotomía exploradora donde se encuentra 2500 cc sangre libre en cavidad abdominal; hematoma en músculos recto abdominal izquierdo (6cm) y derecho (5 cm); se realiza debridación de hematomas y empaquetamiento de músculos rectos. Se halla lesión sangrante del borde de la ligadura uterina izquierda en cara posterior y se realiza hemostasia. En hígado se

hallan 02 lesiones sangrantes, en segmento 5 (4.5 cm) y en el segmento 6 (3.5 cm). (Figura 1)

Se electrofulgura con Argón y empaqueta el hígado con 20 compresas, se revisa hemostasia, se hace cierre temporal del abdomen (CTA) con bolsa de laparostomía (B.Bogotá). (Figura 2)

Pasa a UCI Materno con ventilación mecánica para manejo del medio interno, antibioticoterapia (Ceftriaxona y clindamicina), y manejo de hemoderivados, continúa la transfusión de hemoderivados (4 paquetes globulares, 3 plaquetas, 4 plasma fresco congelado y 1 bolsa de crioprecipitado). Al tercer día post operatorio, pasa a laparotomía exploradora para retiro de empaquetamiento hepático previa transfusión de 02 paquetes globulares; se encuentra leve sangrado en napa en zonas de rotura que cede con electrofulguración con argón y colocación de esponja hemostática de colágeno. Se colocan drenes laminares en cara superior e inferior del hígado. Se realiza cierre definitivo de pared abdominal. (Figura 3) Retorna a UCI Materno para continuar su manejo. Paciente sale de alta del servicio 5 días después y pasa al Servicio de Obstetricia donde sale de alta 5 días después con indicaciones de analgésicos y hematínicos vía oral.

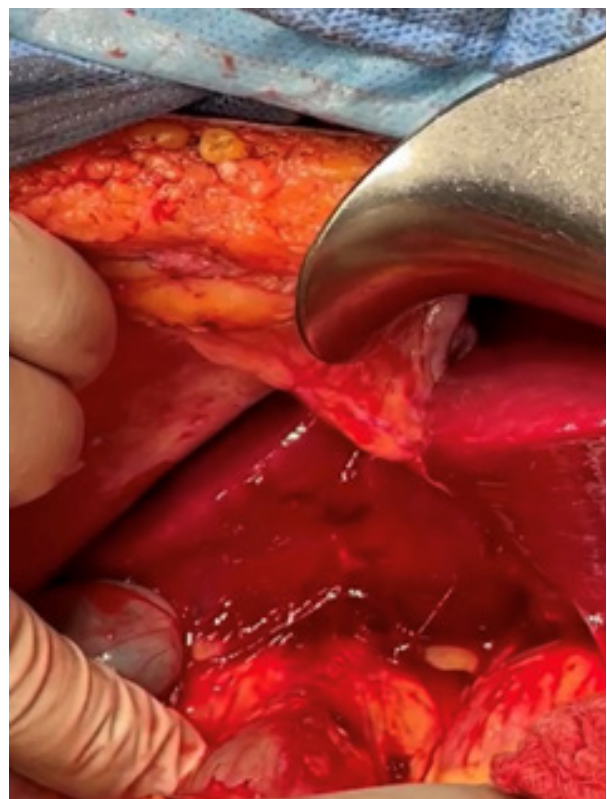


Figura 1. Rotura hepática en segmentos 5 y 6.

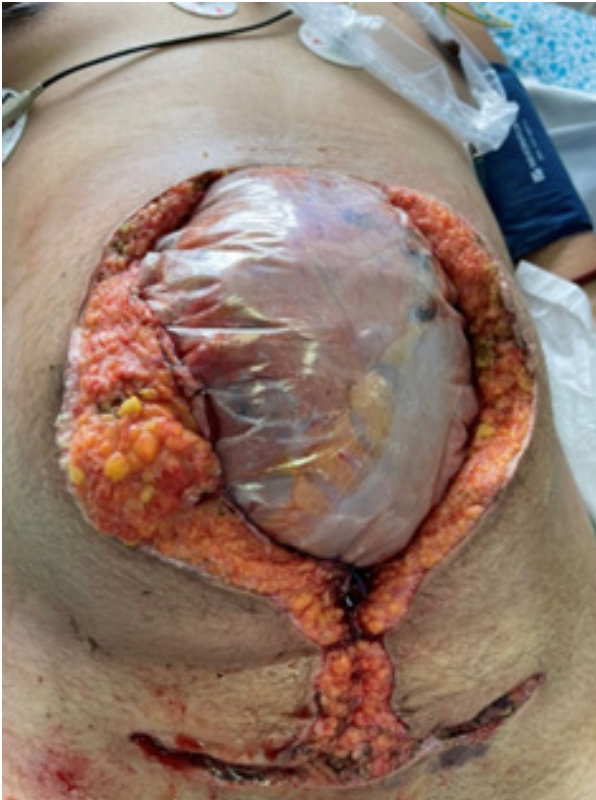

Figura 2. Cierre temporal de abdomen.

La tabla N°1 muestra la evolución de la presión arterial y la presión arterial media desde su ingreso hasta el día del alta. Se presenta también los exámenes

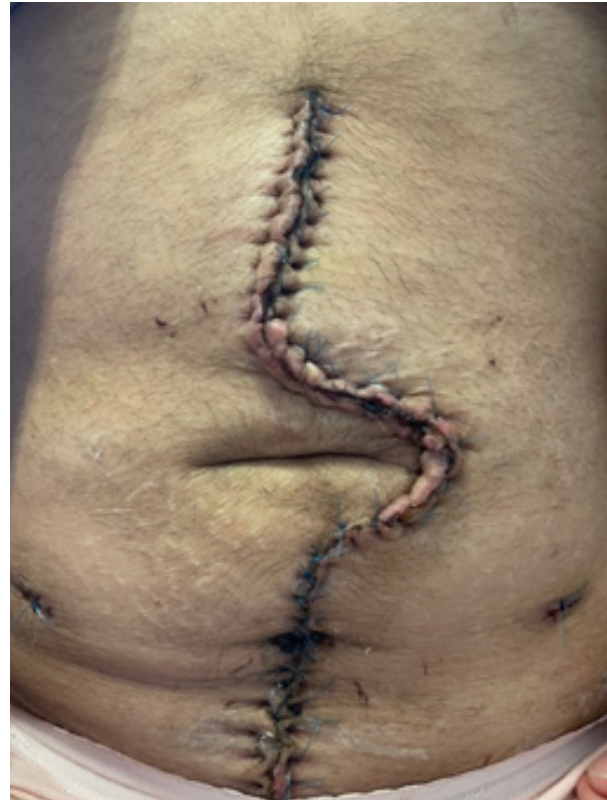

Figura 2. Cierre definitivo de pared abdominal.

de hemoglobina gr/dl, recuento de plaquetas mm³, transaminasas UI/L, creatinina y bilirrubinas totales en mm/dl.

Tabla 1. Presión arterial, presión arterial media y exámenes auxiliares de la paciente.

Fecha	PA mm Hg	PAM	HB	PLAQ	TGO	TGP	CREAT	BILIRR T	PROT ORINA
10/12/2022	111/65	80	11.6	255,000					Neg
11/12/2022	110/60	76	6.0	162,000	81	39	0.51	2.38	
12/12/2022	125/78	93	10.9	158,000	81	39	0.51	1.40	
13/12/2022	108/76	86	10.2	180,000	48	48	0.48	0.31	
14/12/2022	109/71	83	8.1	178,000	22	27	0.48	0.39	
15/12/2022	127/85	99	13.0	215,000	58	34	0.60	0.53	
16/12/2022	123/71	88	9.3	212,000	20	22	0.44	0.33	
17/12/2022	126/79	94	9.7	240,000	26	27	0.57	0.25	
18/12/2022	119/89	99	9.8	239,000	26	28	0-44	0.49	
19/12/2022	111/80	85	10.0	334,000	-	-	-	-	
20/12/2022	120/60	80	-	-	-	-	-	-	

21/12/2022	116/63	80	-	-	-	-	-	-
22/12/2022	110/60	76	-	-	-	-	-	-
23/12/2022	100/60	76	-	-	-	-	-	-
24/12/2022	110/80	90	-	-	-	-	-	-

PA: Presión arterial; PAM: Presión arterial media; HB: Hemoglobina gramos/dl; PLAQ: Plaquetas por mm³, TGO: Transaminasa glutámico-oxalacética UI/L; TGP: Transaminasas glutámico-pirúvica UI/L; CREAT: Creatinina mg/dL; BILIRR T: Bilirrubinas totales mg/dL

DISCUSIÓN

Abercrombie reportó el primer caso de rotura del hígado en el embarazo en 1844¹. Desde entonces, cada vez se informan más casos similares. La rotura hepática es una complicación poco frecuente pero mortal en obstetricia, con una incidencia de 1/45000 a 1/250000 nacimientos². Su número aumentó por causas traumáticas (accidentes de trabajo, heridas punzocortantes, o de fuego). Es más frecuente en gestantes con preeclampsia/eclampsia, y síndrome de HELLP^{3,4}. En el INMP se reportó 53 casos de hematoma hepático subcapsular roto y no roto en pacientes con preeclampsia con criterios de severidad y/o síndrome HELLP⁵, entre el 2003 y el 2020. El 2003-2013, en el IMMP se reportaron 26 casos y en el 96.2% la causa fue preeclampsia severa, la mayoría de pacientes requirieron hemoderivados más ventilación mecánica⁶. La rotura hepática es poco frecuente en gestantes con enfermedades hepáticas como nódulos, hemangiomas, peliosis, colangiocarcinoma y otras lesiones benignas hepáticas^{7,8,9,10,11}; y es extremadamente infrecuente que ocurra entre gestantes sin hipertensión o enfermedad hepática¹².

Aunque la rotura hepática espontánea se ha descrito en mujeres sin enfermedad de base y sin relación con la hipertensión, este es realmente un fenómeno excepcional, al punto que hay autores que consideran que la mayoría de estos casos son casos mal filiados en los que no se ha investigado a fondo la génesis del problema¹³.

En general, los pacientes presentan taquicardia, dolor abdominal, hipotensión arterial, distensión abdominal, náuseas y vómitos. En la fase aguda los pacientes pueden presentar shock y hemoperitoneo. Se llega al diagnóstico mediante estudios de imagen, como una ecografía o una tomografía, o puede ser un hallazgo inesperado en una laparotomía¹⁴.

Debido a la rareza de estos y al bajo índice de sospecha, el diagnóstico se retrasa. La laparotomía, el empaquetamiento del hígado, la reposición de volumen, es lo fundamental en el manejo de estas pacientes, con mayor razón si están inestables¹⁴. También está

descrito el manejo conservador en caso de hematoma subcapsular hepático¹⁵.

En el presente caso, la gestante no presentó hipertensión, ni exámenes auxiliares de sospecha de preeclampsia o síndrome de HELLP. En la cesárea no hallaron hemoperitoneo, se trataría de una gestante sin hipertensión ni lesión hepática que presentó una rotura hepática en el puerperio y que fue diagnosticada oportunamente. El equipo multidisciplinario (médicos gineco-obstetras, médicos intensivistas) realizó un manejo quirúrgico oportuno: electrofulguración, empaquetamiento, colocación de bolsa de Bogotá; el soporte y manejo post operatorio en el servicio de UCI, permitió la evolución favorable de la paciente.

CONCLUSIÓN

La rotura hepática es una complicación grave pero muy infrecuente durante la gestación; especialmente si no se acompaña de preeclampsia o de una patología hepática previa, como en el presente caso. Se recomienda realizar el diagnóstico clínico oportuno por presencia de hipotensión arterial y anemia aguda severa en pacientes sin otro factor de riesgo. El diagnóstico precoz permitió iniciar el manejo multidisciplinario, que es fundamental en estos casos, con un adecuado manejo médico y quirúrgico, que permitió la evolución favorable de la paciente.

Declaración de conflicto de interés: Los autores declaran no tener algún conflicto de intereses.

Financiamiento: Autofinanciado.

REFERENCIAS BIBLIOGRÁFICAS

1. Abercrombie J. Hemorrhage of the liver. *Lon Med Gaz.* 1844;34:792-4.
2. Juárez-Azpilcueta A, Motta-Martínez E, Montañón-Uzcanga A. Ruptura hepática como complicación de enfermedad hipertensiva del embarazo y síndrome de HELLP. *Gac Med Mex* Vo.I 139 No3, 2003.
3. Polo-Gil M, Uriarte-Rosquil E, Plaja-Martí I, Del Río-Manterola J, Lánderer-Vásquez T, Remón-Iz-

- quieta M. Hematoma hepático espontáneo en gestante a término durante el trabajo de parto. *An. Sist. Sanit. Navar.* 2017; 40 (2): 295-297. doi: [org/10.23938/ASSN.0022](https://doi.org/10.23938/ASSN.0022).
4. Tinoco-Solórzano A, Tácuna-Calderón A, Rueda-Camaná M, Diaz-Seminario A, Salazar-Granara A. Rotura hepática en gestante residente en gran altura y la utilidad del monitoreo hemodinámico con doppler transesofágico. *REV CHIL OBSTET GINECOL* 2019; 84(4): 314 – 319.
 5. Guevara-Ríos E, Torres-Contreras H, Gonzáles-Carrillo O, Espinola-Sánchez M. Caracterización y manejo del hematoma hepático subcapsular en mujeres con preeclampsia y síndrome HELLP. *Rev Peru Ginecol Obstet.* 2022;68(1). DOI: 10.31403/rpgo.v68i2397.
 6. Meza-Salcedo, R., De-la-Peña-Meniz, W. J., Díaz-Seminario, A. M., Sandoval-Manrique, H., Málaga-Bustamante, P. P., Cano-Loayza, y col. Características clínicas de la rotura hepática relacionada con la preeclampsia severa en el Instituto Nacional Materno Perinatal. *Rev Peru Investig Matern Perinat*, 2015; 4(1): 20-26).
 7. Wang J, Yi Q, Guo Y and Peng T (2022) Spontaneous hepatic rupture during late pregnancy in a patient with solitary necrotic nodule of the liver: A case report. *Front. Med.* 9:936006. doi: 10.3389/fmed.2022.936006.
 8. Cimbanassi S, Aseni P, Mariani A, Sammartano F, Bonacina E, Chiara O. Spontaneous hepatic rupture during pregnancy in a patient with peliosis hepatis. *Annals of Hepatology.* 2015; 14 (4): 553-558.
 9. Junghee Ryu, Kum Suk Park, Il-Young Cheong, Duk Kyung Kim, Sang-Hwan Do, Jae Kwang Kim. Rupture of hepatic hemangioma during pregnancy –A case report–. *Anesth Pain Med* 2008; 3: 313-315.
 10. Min Hee Lee, Hae Kyung Lee, Boem Ha Yi, Seo-Youn Choi, Hee Kyung Kim, Jun Chul Chung. Spontaneous Rupture of Multiple Intrahepatic Cholangiocarcinoma in a Pregnant Patient. *Soonchunhyang Medical Science* 22(2):176-179, December 2016. DOI: <https://doi.org/10.15746/sms.16.042>
 11. Ayushi Agarwal, Danny Joy, Prasenjit Das, Nihar R. Dash, Deep N. Srivastava, Kumble S. Madhusudhan. Hemorrhage and Rupture of an Unusual Benign Liver Lesion in Pregnancy: A Case Report. *Journal of Clinical and Experimental Hepatology | March–April 2021 | Vol. 11 | No. 2 | 260–263.*
 12. Martos-Cano MA, Rodríguez-Pineiro I, Salcedo-Marina A, Merino-Ramírez M y Pérez De Medina T. Rotura hepática espontánea en el embarazo. *Prog Obstet Ginecol.* 2015. <http://dx.doi.org/10.1016/j.pog.2015.06.003>.
 13. Martín-Martínez, V. Sánche-Sánchez, I. Bernaldo de Quirós, J.A. García-Hernández. Rotura hepática espontánea en el embarazo sin asociación con preeclampsia. *Prog Obstet Ginecol* 2003;46(4):181-4.
 14. Sigua B.V., Rakita S.Yu., Kahiani E.I., Veromey D., Zemlyanoy V.P. Tipos raros de rupturas hepáticas espontáneas durante el embarazo. *Diario ellos. NEVADA. Sklifosovsky “Atención médica de emergencia”.* 2022;11(3):476-483. <https://doi.org/10.23934/2223-9022-2022-11-3-476-483>
 15. Luhning et al. *Journal of Medical Case Reports* (2021) 15:625 <https://doi.org/10.1186/s13256-021-03166-w>.

Correspondencia:

Enrique Guevara Ríos
 Dirección: Calle Los Naranjos N°294 Dpto: 303 San Isidro
 Correo electrónico: eguevara@unmsm.edu.pe